USG DAN EKG

dr. Dwi Soelistyoningsih, M. Biomed

TOPIK PEMBAHASAN

- USG
- EKG

USG (*ULTRASONOGRAPHY*)

- Ultrasonografi atau yang lebih dikenal dengan singkatan USG digunakan luas dalam medis.
- Teknik diagnostik pencitraan menggunakan suara ultra yang digunakan untuk mencitrakan organ internal dan otot, ukuran, struktur, dan luka patologi
- Sonografi obstetrik biasa digunakan ketika masa kehamilan
- Pada bidang fisika istilah "suara ultra" termasuk ke seluruh energi akustik dengan sebuah frekuensi di atas pendengaran manusia (20.000 Hertz),
- Penggunaan umumnya dalam penggambaran medis melibatkan sekelompok frekuensi yang ratusan kali lebih tinggi.

USG (*ULTRASONOGRAPHY*)

- Pilihan frekuensi menentukan resolusi gambar dan penembusan ke dalam tubuh pasien.
- Diagnostik sonografi umumnya beroperasi pada frekuensi dari 2 sampai 13 megahertz.
- Pelaksanaan prosedur diagnosis atau terapi dapat dilakukan dengan bantuan ultrasonografi (misalnya untuk biopsi atau pengeluaran cairan).
- Biasanya menggunakan probe yang digenggam yang diletakkan di atas pasien dan digerakkan, gel berair memastikan penyerasian antara pasien dan probe
- Dalam kasus kehamilan, Ultrasonografi (USG) digunakan oleh dokter spesialis kandungan untuk memperkirakan usia kandungan dan memperkirakan hari persalinan

ULTRASONOGRAFI MEDIS DIGUNAKAN DALAM:

- * Kardiologi
  * Endokrinologi
  * Gastroenterologi
  * Ginekologi
  * Obstetrik
  * Ophthalmologi
  * Urologi
  * *Intravascular ultrasound*
  * *Contrast enhanced ultrasound*

PRINSIP KERJA USG

- Ultrasonik adalah Gelombang suara dengan frekuensi lebih tinggi dari kemampuan pendengaran manusia(20-20000Hz)
- Gelombang suara dihasilkan dari kristal-kristal yang terdapat dalam suatu alat yang disebut tranducer
- Perubahan bentuk akibat gaya mekanis kristal akan menimbulkan tegangan listik (**Piezo-electric)**
- Citra yang dihasilkan USG ialah memanfaatkan hasil pantulan (echo) dari gelombang ultrasonik apabila ditransmisikan pada *tissue* atau organ tertentu. Echo dari gelombang lalu dideteksi oleh tranducer

CARA PEMERIKSAAN DENGAN USG

1. Pervaginam

- Memasukkan probe USG transvaginal (seperti pemeriksaan dalam)
- Dilakukan ada kehamilan di bawah 8 minggu
- Lebih mudah, ibu tidak perlu menahan kencing
- Lebih jelas karena dekat rahim
- Daya tembus 8 – 10 cm dengan resolusi tinggi
- Tidak menyebabkan keguguran

2. Perabdominan

- Probe USG di atas perut
- Biasa dilakukan pada kehamilan lebih dari 12 minggu
- Daya tembus harus melewati otot perut, lemak, baru menembus rahim
- Daya tembus 15 cm namun resolusinya berkurang

JENIS PEMERIKSAAN USG

1. **USG 2 Dimensi**

- Menampilkan gambar dua bidang (memanjang dan melintang)
- Kualitas gambar baik, sebagian besar keadaan janin ditampilkan, mampu melihat kelainan fisik hingga 80%

2. **USG 3 Dimensi**

- Ada tambahan,yakni bidang koronal
- Gambar yang tampil mirip seperti aslinya, gambar dapat diputar (tapi gambar statis)
- Mampu melihat pertumbuhan janin sampai ke organ dalam, mis. tulang belakang bengkok, tumor, lilitan tali pusat, dll

3. **USG 4 Dimensi**

- Istilah untuk USG 3 Dimensi yangdapat bergerak (live 3D)
- Melihat perilaku janin (*fetal behaviour*)
- Indikasi: Ibu hamil di atas 35 tahun, pernah melahirkan bayi dengan cacat bawaan, memiliki latar belakang keluarga dengan cacat bawaan, ibu dengan penyakit diabetes, serta adanya pengalaman terpapar obat-obatan kimia atau sinar rontgen

4. USG Doppler

- Pemeriksaan USG yang mengutamakan pengukuran aliran darah terutama aliran tali pusat.
- Untuk menilai keadaan kesejahteraan janin, meliputi :
  - Gerak napas janin
  - Tonus (gerak janin)
  - Indeks cairan ketuban (normal10-20 cm)
  - Doppler arteri umbilikalis
  - Reaktivitas denyut jantung

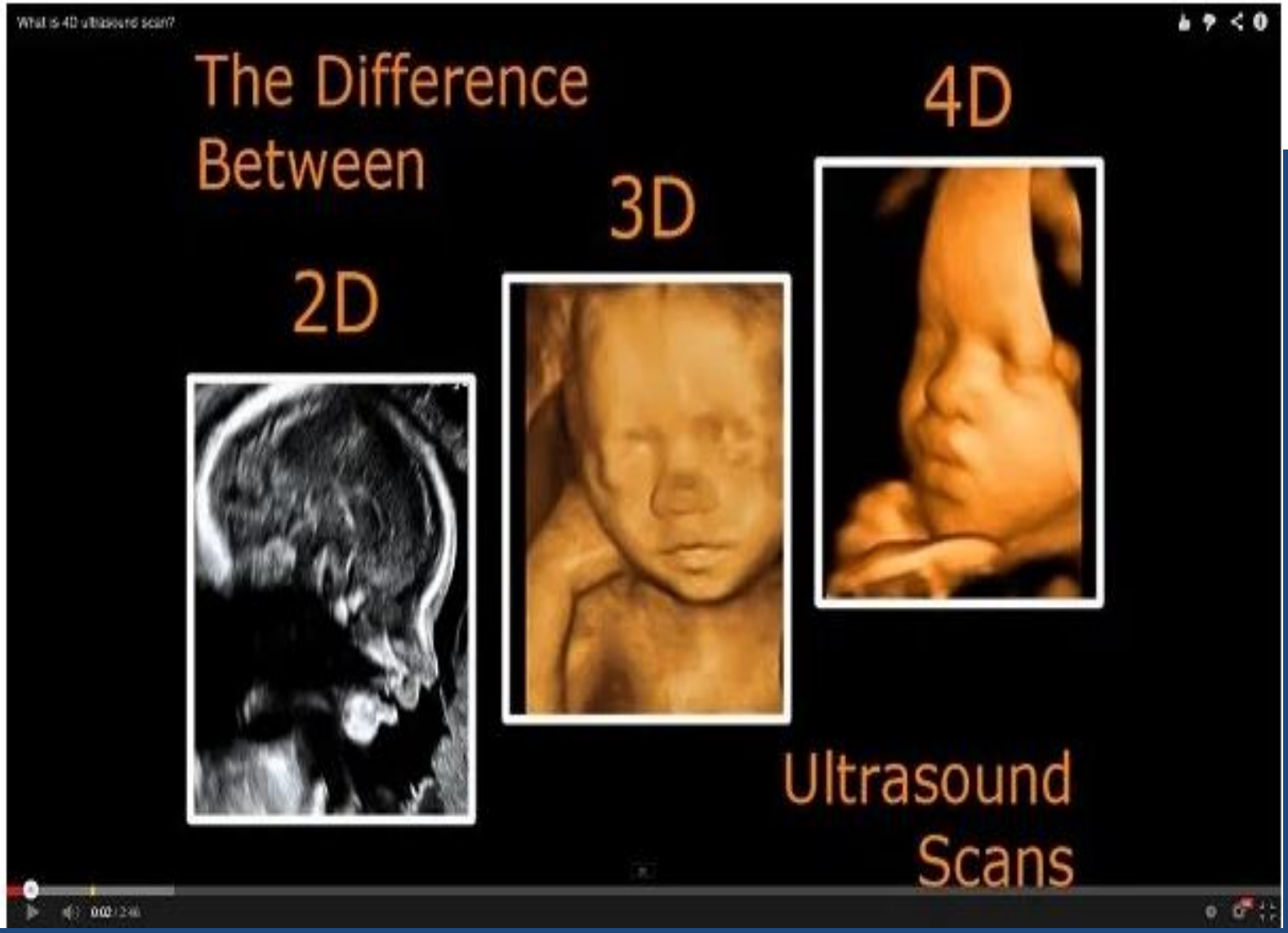
What is 4D ultrasound scan?
The Difference Between
2D
3D
4D
Ultrasound Scans

MANFAAT USG

- **Trimester I**
  - Memastikan hamil atau tidak
  - Mengetahui keadaan janin, lokasi hamil, jumlah janin, dan tanda kehidupannya
  - Mengetahui keadaan rahim dan organ sekitarnya
  - Melakukan penapisan awal dengan mengukur ketebalan selaput lendir, denyut jantung, dsb

MANFAAT USG

- **Trimester II**
  - Melakukan penapisan secara menyeluruh
  - Menentukan lokasi plasenta
  - Mengukur panjang cerviks
- **Trimester III**
  - Menilai kesejahteraan janin
  - Mengukur biometri janin untuk taksiran berat badan
  - Melihat posisi janin dan tali pusat
  - Menilai keadaan plasenta

EFEK SAMPING USG

- Efek termal
  - Gambar janin yang timbul di layar monitor USG dipantau dengan indeks termal
- Efek non termal
  - Efek yang timbul karena adanya efek mekanis dari tekanan gelombang ultrasonic yang melewati jaringan

EKG(ELEKTROKARDIOGRAM)

- Aktifitas listrik tubuh dapat direkam dan diamati dengan menggunakan alat khusus yang disebut EEG, EMG dan EKG.
- EEG (*encephalography*) adalah alat yang dapat merekam akifitas listrik otak,
- EMG (*elektromyography*) merupakan alat perekam aktifitas listrik otot rangka.
- EKG (*elektrocardiography*) merekam aktifitas listrik Jantung

MEKANISME KERJA EKG

- Upaya merekam aktifitas listrik tubuh dilakukan dengan menggunakan tranducer.
- Tranducer merupakan bahan tertentu yang bersifat konduktan listrik dan mampu mengubah energi listrik menjadi bentuk lain, seperti kinetik atau termal.
- Aktifitas listrik yang ditangkap oleh tranducer kemudian diamplifikasi dengan tujuan memperbesar sinyal yang ditangkap sehingga dapat diamati dengan lebih jelas.
- Secara umum alat EEG, EMG dan EKG menggunakan prinsip kerja tranduksi dan amplifikasi ini.

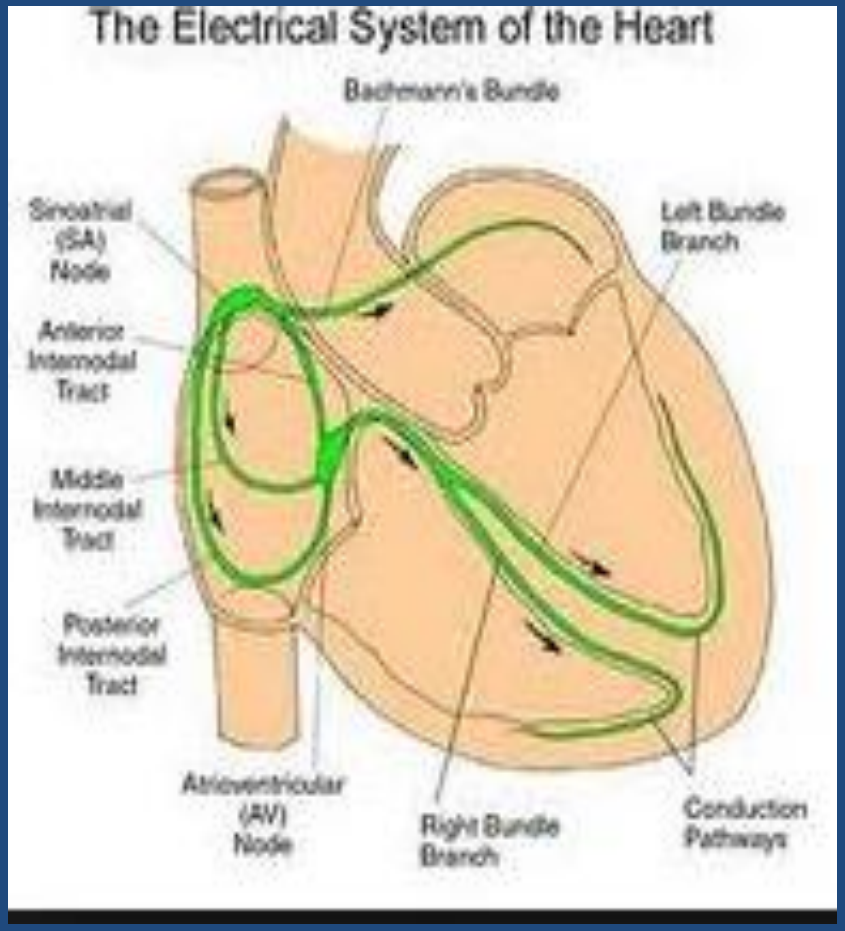

INDIKASI

- IMA dan penyakit arteri koroner yang lain, seperti angina
- Disritmia jantung
- Gangguan-ganguan elektrolit, terutama Ca dan K
- Penyakit inflamasi jantung
- Efek obat pada jantung

TUJUAN

- Mengetahui adanya kelainan irama jantung dan otot jantung
- Mengetahui pengaruh/efek obat jantung
- Mengetahui adanya gangguan elektrolit
- Memperkirakan adanya pembesaran jantung/hipertrofi atrium dan ventrikel
- Menilai fungsi pacu jantung

CARA MENGGUNAKAN EKG

Persiapan

A. Alat :

- mesin EKG, yang dilengkapi kabel untuk sumberlistrik, kabel untuk bumi, kabel elektroda ekstremitas dan dada
- Plat elektroda ekstremitas beserta karet pengikat
- Balon penghisap elektroda dada
- Jelly
- Kertas tissue
- Kapas alkohol
- Kertas EKG
- Spidol
- Mesin EKG terbaru sudah dilengkapi monitor

B. Pasien

- Penjelasan (*informed consent*)
- Dinding dada harus terbukadan tidak ada perhiasan logam yang melekat
- Pasien diminta tenang atau tidak bergerak saat perekaman EKG

CARA MEMASANG EKG

1. Pasang semua komponen/kabel-kabel pada mesin EKG
2. Nyalakan mesin EKG
3. Baringkan pasien dengan tenang di tempat tidur yangluas. Tangan dan kaki tidak saling bersentuhan
4. Bersihkan dada, kedua pergelangan tangan dan kaki dengan kapas alkohol
5. Keempat elektroda ekstremitas diberi jelly
6. Pasang keempat elektroda pada kedua pergelangan tangan dan kaki. Tangan kanan warna merah, tangankiri warna kuning, kaki kiri warna hijau, kaki kanan warna hitam

CARA MEMASANG EKG

7. Dada diberi jelly sesuai lokasi elektroda V1 s.d. V6

- V1 di garis parasternal ka sejajar ICS 4 warna merah
- V2 di garis parasternal ki sejajar ICS 4 warna kuning
- V3 di antara V2 dan V4, warna hijau
- V4 di garis midklavikula kiri sejajar ICS 5,warna coklat
- V5 di garis aksila anterior kiri sejajar ICS 5, warna hitam
- V6 di garis mid aksila kiri sejajar ICS 5, warna ungu

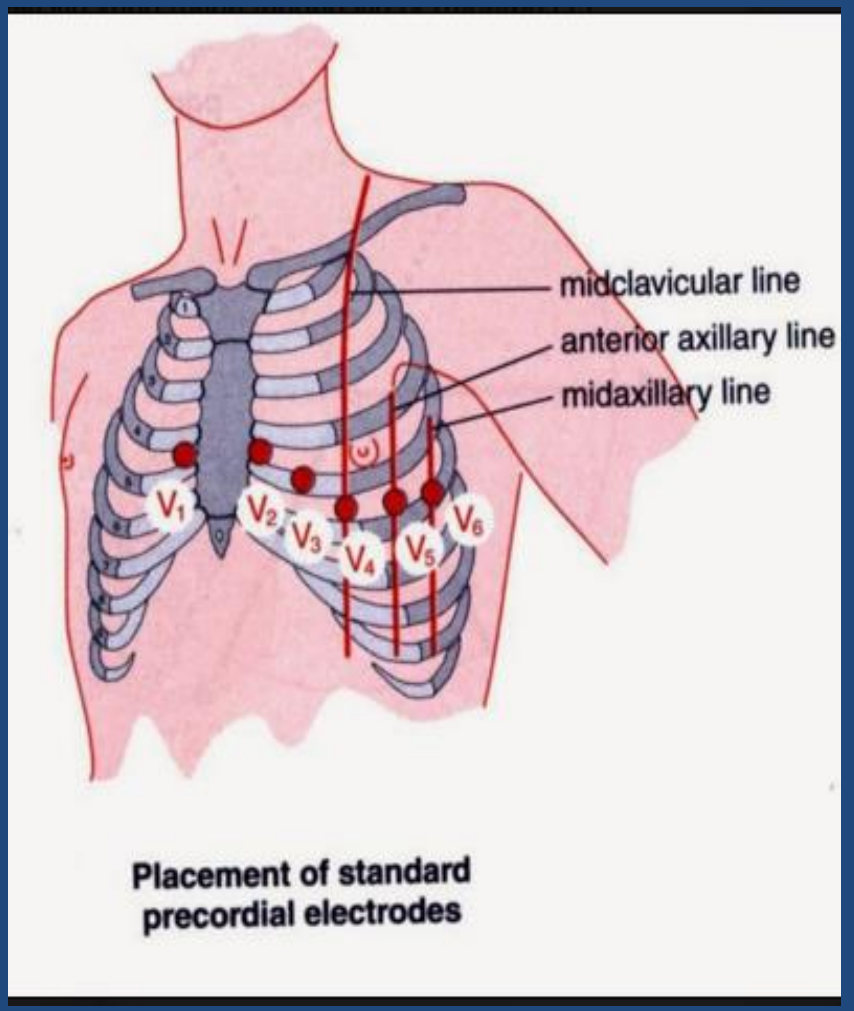

CARA MEMASANG EKG

8. Pasang elektroda dada dengan menekan karet penghisap
9. Buat kalibrasi
10. Rekam setiap lead 3-4 beat (gelombang) kalau perlu lead II panjang (min 6 beat) bila ada aritmia.Kalau perlu buat kalibrasi selesai perekaman
11. Semuaelektrode dilepas
12. Jelly dibersihkan dari tubuh pasien
13. Beritahu pasien bahwa perekaman sdh selesai
14. Matikan mesin EKG
15. Tulis hasil perekaman : nama, umur, sex, jam,tanggal,bulan, tahun pembuatan, nama masing-masing lead serta nama orang yang merekam
16. Bersihkan dan rapikan alat

CARA MEMASANG EKG

- Sebelum bekerja periksa kecepatan mesin 25 mm/detik dan voltase 10 mm. Jika kertas tidak cukup kaliberasi voltase diperkecil menjadi ½ kali atau 5 mm. Jika gambaran EKG kecil, kaliberasi voltase diperbesar menjadi 2 kali atau 20 mm.
- Hindari gangguan listrik dan mekanik saat perekaman
- Saat merekam, operator harus menghadap pasien

LEAD EKG

Terdapat 2 jenis lead :

A. **Lead bipolar** : merekam perbedaan potensial dari 2 elektrode

- Lead I : merekam beda potensial antara tangan kanan (RA) dengan tangan kiri (LA) yang mana tangan kanan bermuatan (-) dan tangan kiri bermuatan (+)
- Lead II : merekam beda potensial antara tangan kanan (RA) dengan kaki kiri (LF) yang mana tangan kanan bermuatan (-) dan kaki kiri bermuatan (+)
- Lead III : merekam beda potensial antara tangan kiri (LA) dengan kaki kiri (LF) yang mana tangan kiri bermuatan (-) dan kaki kiri bermuatan (+)

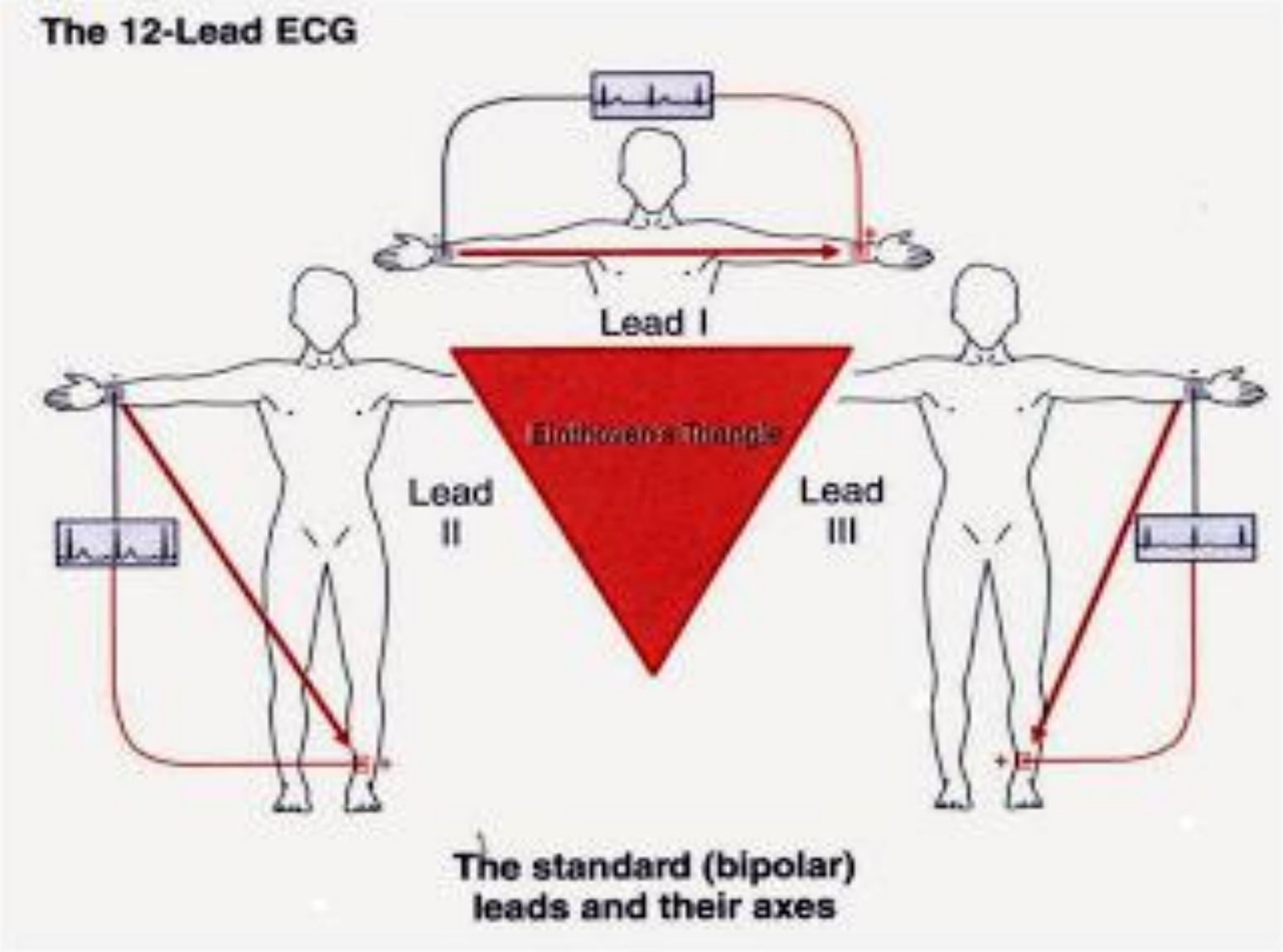
The 12-Lead ECG
Lead I
Einthoven's Triangle
Lead II
Lead III
The standard (bipolar) leads and their axes

B. **Lead unipolar** : merekam beda potensial lebih dari 2 elektode

- Dibagi 2 : lead unipolar ekstremitas dan lead unipolar prekordial
- Lead unipolar ekstremitas
- Lead aVR : merekam beda potensial pada tangan kanan (RA) dengan tangan kiri dan kaki kiri yang mana tangan kanan bermuatan (+)
- Lead aVL : merekam beda potensial pada tangan kiri (LA) dengan tangan kanan dan kaki kiri yang mana tangan kiri bermuatan (+)
- Lead aVF : merekam beda potensial pada kaki kiri (LF) dengan tangan kanan dan tangan kiri yang mana kaki kiri bermuatan (+)
- Lead unipolar prekordial : merekam beda potensial lead di dada dengan ketiga lead ekstremitas. Yaitu V1 s/d V6

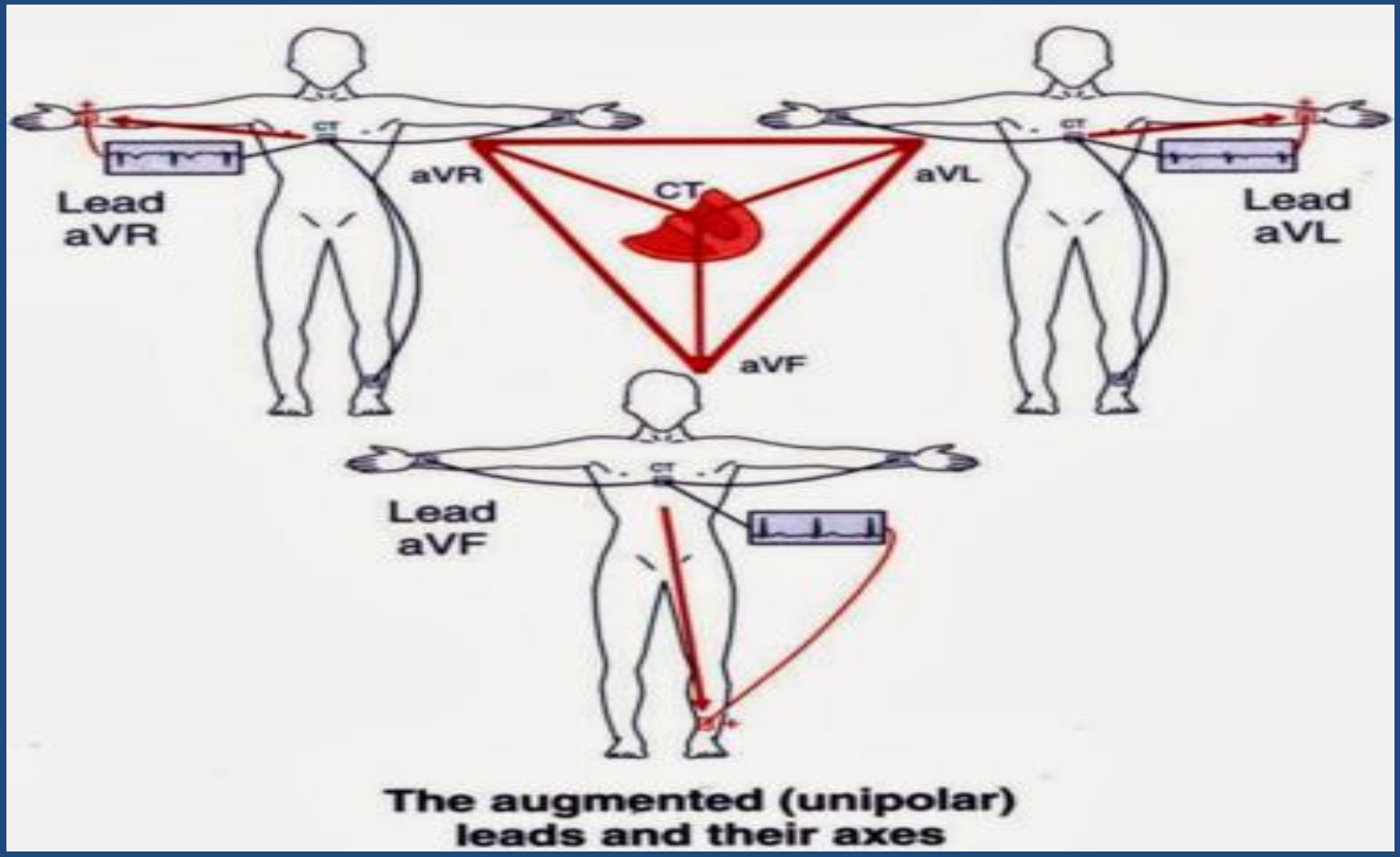

The augmented (unipolar) leads and their axes

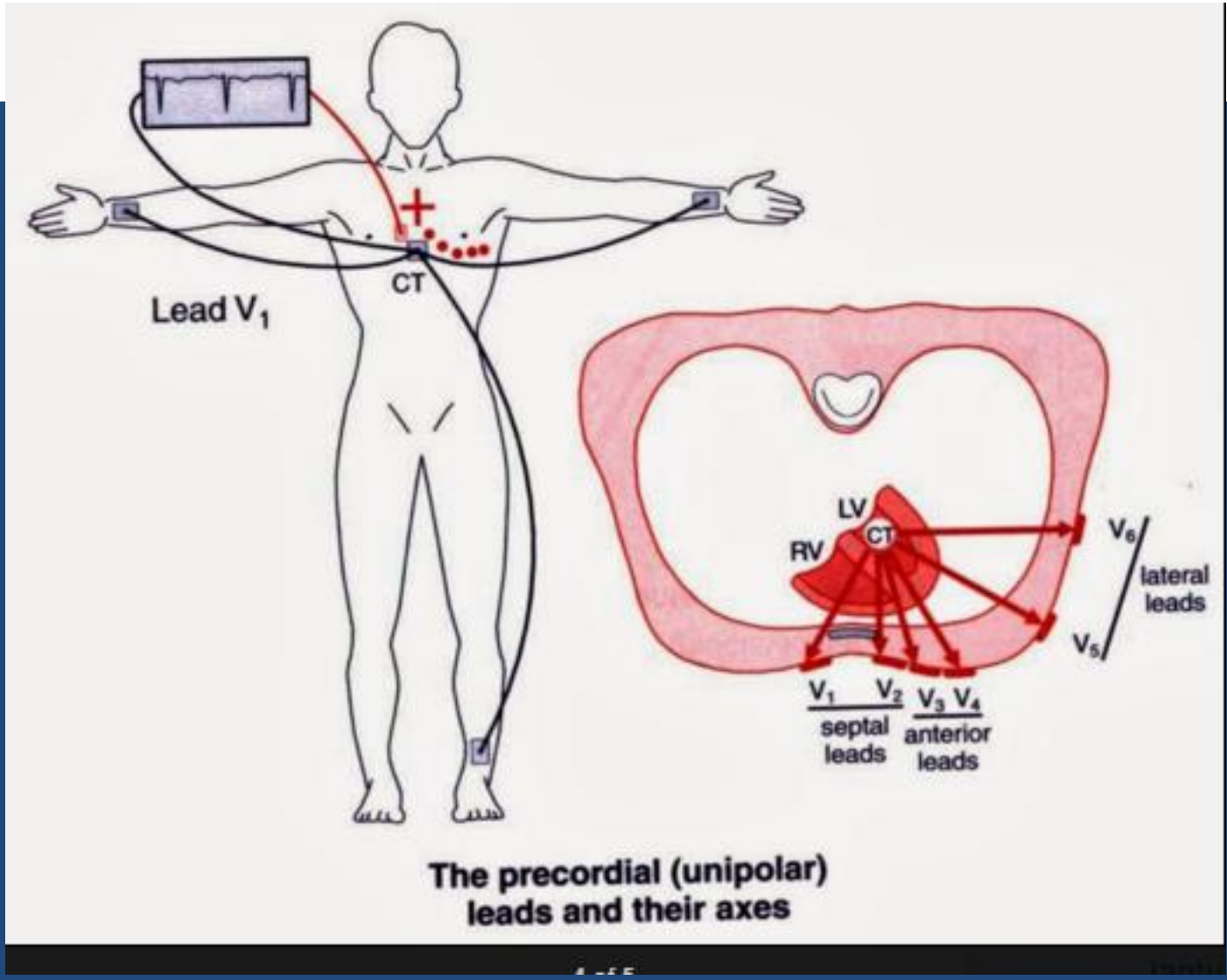

The precordial (unipolar) leads and their axes

KERTAS EKG

- Kertas grafik yang terdiri dari garis horisontal dan vertikal berbentuk bujur sangkar dengan jarak 1 mm.
- Garis yang lebih tebal (kotak besar) terdapat pada setiap 5 mm. Garis horizontal menggambarkan waktu (detik) yang mana 1 mm (1 kotak kecil) = 0,04 detik, 5 mm (1 kotak besar) = 0,20 detik.
- Garis vertical menggambarkan voltase yang mana 1 mm (1 kotak kecil) = 0,1 mV.

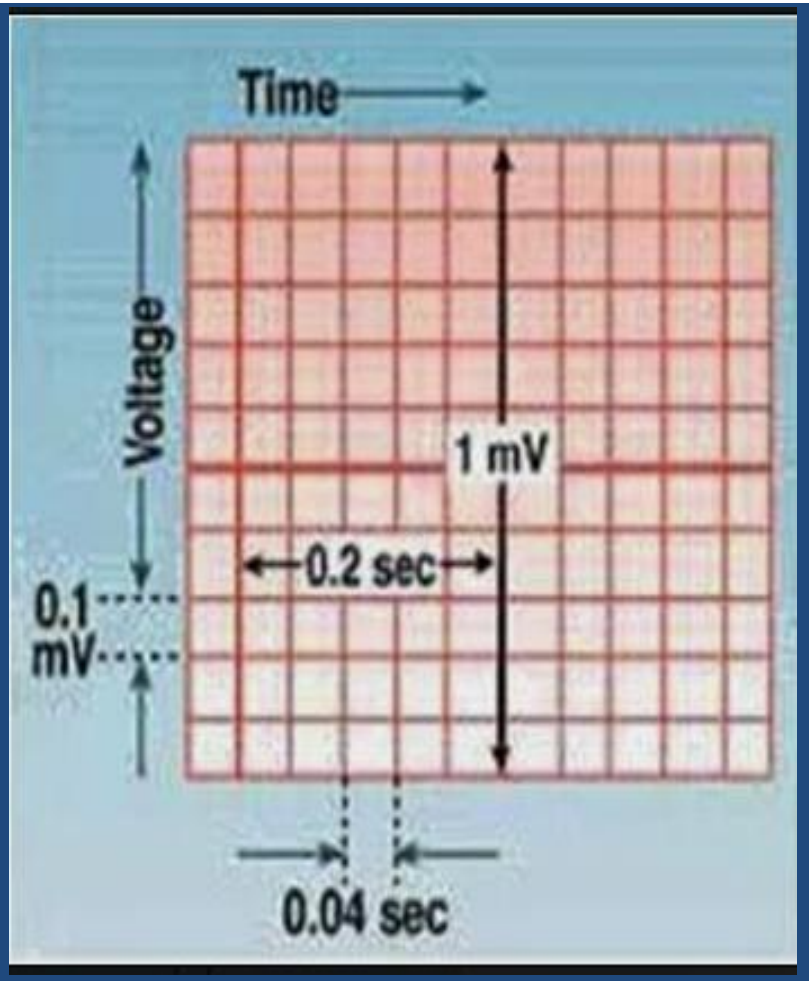

KURVA EKG

- Kurva EKG menggambarkan proses listrik yang terjadi di atrium dan ventrikel. Proses listrik terdiri dari :
  Depolarisasi atrium (tampak dari gelombang P)
- Repolarisasi atrium (tidak tampak di EKG karena bersamaan dengan depolarisasi ventrikel)
- Depolarisasi ventrikel (tampak dari kompleks QRS)
- Repolarisasi ventrikel (tampak dari segmen ST)
- Kurva EKG normal terdiri dari gelombang P,Q,R,S dan T kadang-kadang tampak gelombang U.

EKG 12 LEAD

- Lead I, aVL, V5, V6 menunjukkan bagian lateral jantung
  Lead II, III, aVF menunjukkan bagian inferior jantung
  Lead V1 s/d V4 menunjukkan bagian anterior jantung
  Lead aVR hanya sebagai petunjuk apakah pemasangan EKG sudah benar

AXIS JANTUNG

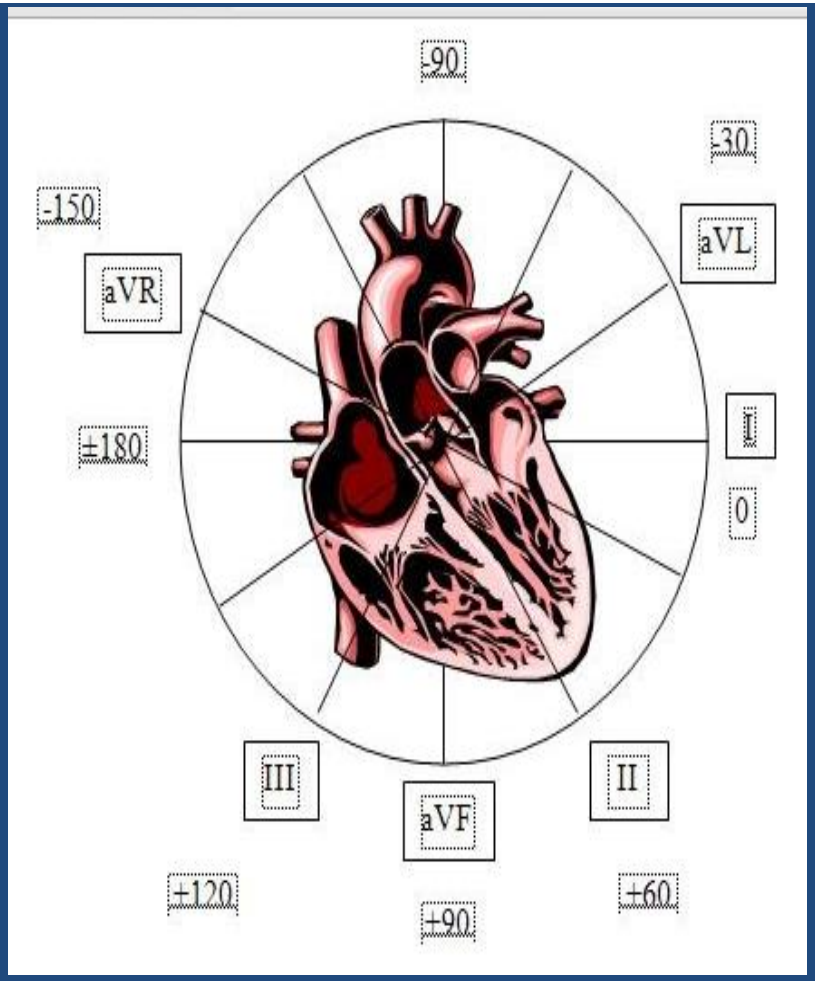

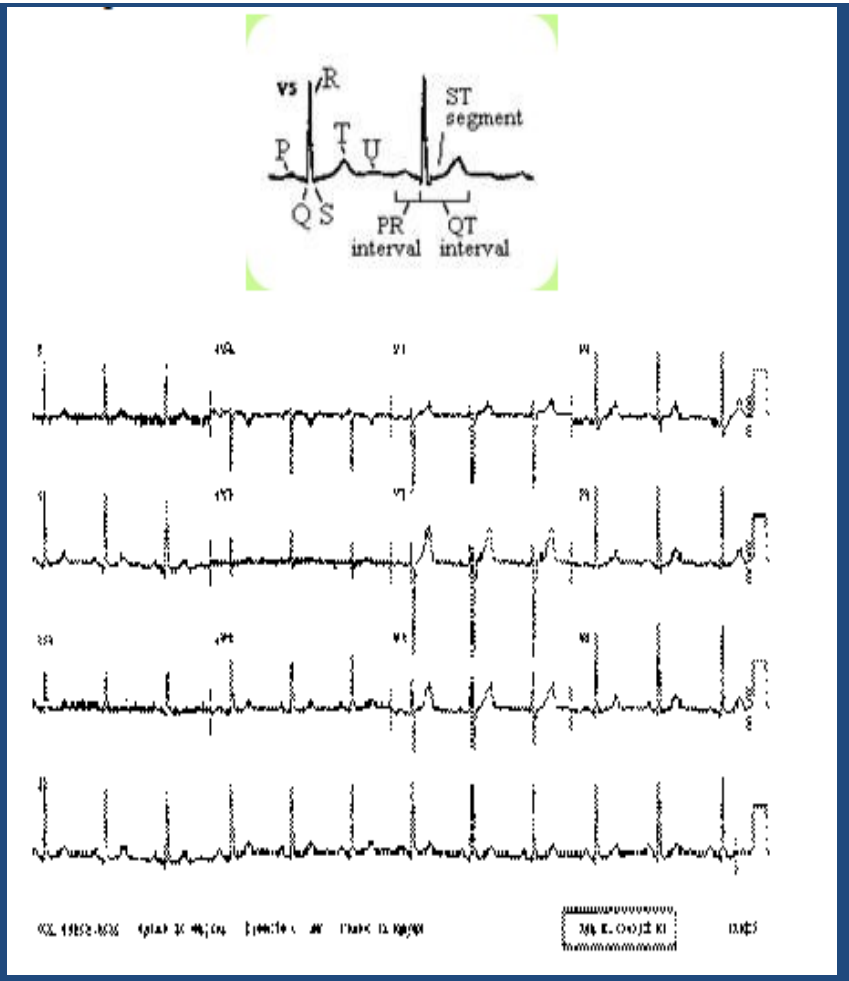

GAMBAR GELOMBANG EKG

Gelombang P

- Nilai normal :
- Lebar ≤ 0,12 detik
- Tinggi ≤ 0,3 mV
- Selalu (+) di lead II
- Selalu (-) di lead aVR

Interval PR

- Diukur dari permulaan gelombang P sampai permulaan gelombang QRS. Nilai normal berkisar 0,12-0,20 detik.

Nilai normal : lebar 0,04 - 0,12 detik, tinggi tergantung lead.
Gelombang Q : defleksi negatif pertama gelombang QRS
Nilai normal : lebar < 0,04 detik, dalam < 1/3 gelombang R.
Jika dalamnya > 1/3 tinggi gelombang R berarti ***Q patologis.***
Gelombang R adalah defleksi positif pertama pada gelombang QRS. Umumnya di Lead aVR, V1 dan V2, gelombang S terlihat lebih dalam, dilead V4, V5 dan V6 makin menghilang atau berkurang dalamnya.

Gelombang T

- Gambaran proses repolirisasi Ventrikel. Umumnya gelombang T positif, di hampir semua lead kecuali di aVR

Gelombang U

- Defleksi positif setelah gelombang T dan sebelum gelombang P berikutnya. Penyebabnya timbulnya gelombang U masih belum diketahui, namun diduga timbul akibat repolarisasi lambat sistem konduksi Interventrikuler.

Interval PR

- Interval PR diukur dari permulaan gelombang P sampai permulaan gelombang QRS. Nilai normal berkisar antara 0,12 – 0,20 detik ini merupakan waktu yang dibutuhkan untuk depolarisasi Atrium dan jalannya implus melalui berkas His sampai permulaan depolarisasi Ventrikuler

Segmen ST

- Segmen ST diukur dari akhir gelombang QRS sampai permulaan gelombang T. segmen ini normalnya isoelektris, tetapi pada lead prekkordial dapat berpariasi dari – 0,5 sampai +2mm. segmen ST yang naik diatas garis isoelektris disebut ST eleveasi dan yang turun dibawah garis isoelektris disebut ***ST depresi***

CARA MENILAI EKG

- Tentukan apakah gambaran EKG layak dibaca atau tidak
- Tentukan irama jantung ("*Rhytm*")
- Tentukan frekwensi ("*Heart rate*")
- Tentukan sumbu jantung ("*Axis*")
- Tentukan ada tidaknya tanda tanda hipertrofi (atrium / ventrikel)
- Tentukan ada tidaknya tanda tanda kelainan miokard (iskemia/injuri/infark)
- Tentukan ada tidaknya tanda tanda gangguan lain (efek obat obatan, gangguan keseimbangan elektrolit, gangguan fungsi pacu jantung pada pasien yang terpasang pacu jantung)

1. MENENTUKAN FREKUENSI JANTUNG

Cara menentukan frekwensi melalui gambaran EKG dapat dilakukan dengan 3 cara yaitu :

a. 300 dibagi jumlah kotak besar antara R – R'

b. 1500 dibagi jumlah kotak kecil antara R – R'

c. Ambil EKG strip sepanjang 6 detik, hitung jumlah gelombang QRS dalam 6 detik tsb kemudian dikalikan 10 atau ambil dalam 12 detik, kalikan 5

2. MENENTUKAN IRAMA JANTUNG

- Dalam menentukan irama jantung urutan yang harus ditentukan adalah sebagai berikut
- Tentukan apakah denyut jantung berirama teratur atau tidak
- Tentukan berapa frekwensi jantung (HR)
- Tentukan gelombang P ada/tidak dan normal/tidak
- Tentukan interval PR normal atau tidak
- Tentukan gelombang QRS normal atau tidak
- Irama EKG yang normal implus (sumber listrik) berasal dari Nodus SA, maka irmanya disebut dengan **Irama Sinus ("Sinus Rhytem")**

KRITERIA IRAMA SINUS/NORMAL

- - Iramanya teratur
- - frekwensi jantung (HR) 60 – 100 x/menit
- -Gelombang P normal, setiap gelombang P selalu diikuti gel QRS, T
- - Gelombang QRS normal (0,06 – <0,12 detik)
- - PR interval normal (0,12-0,20 detik)
- Irama yang tidak mempunyai criteria tersebut di atas **kemungkinan suatu kelainan**

THANK YOU